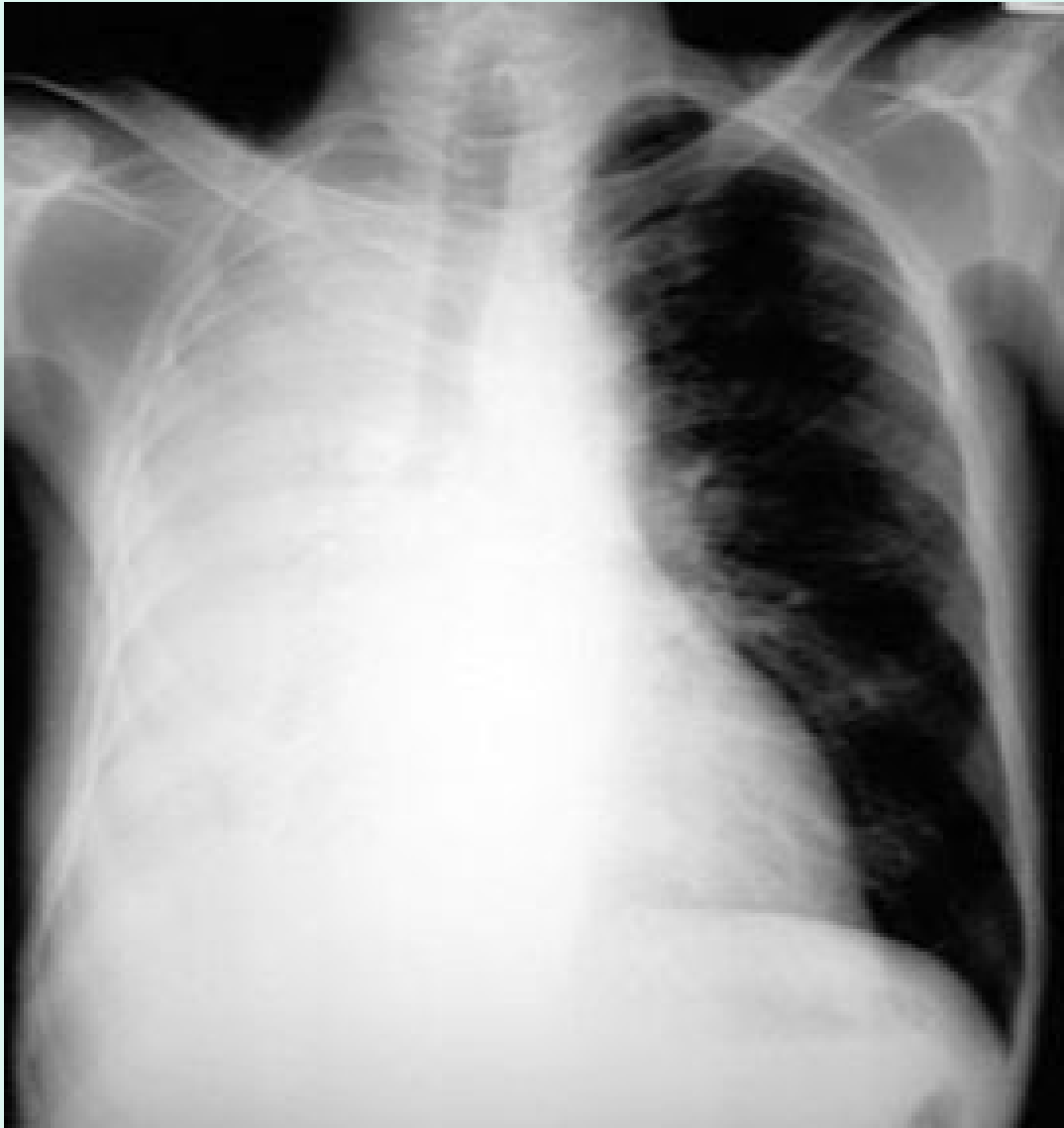

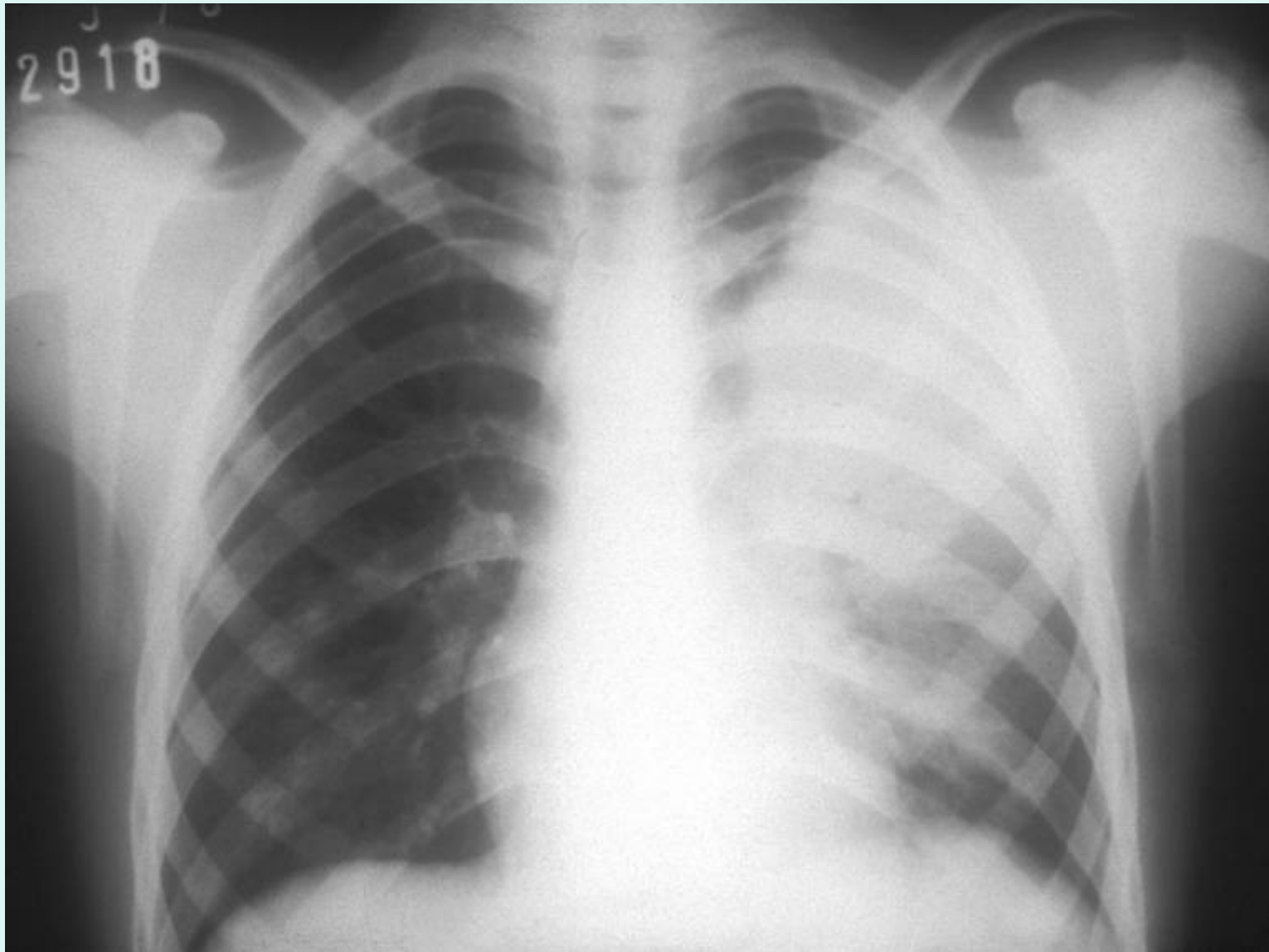
METODO DELL'ESAME CLINICO DELLA LINGUA

Ling zheng she fao

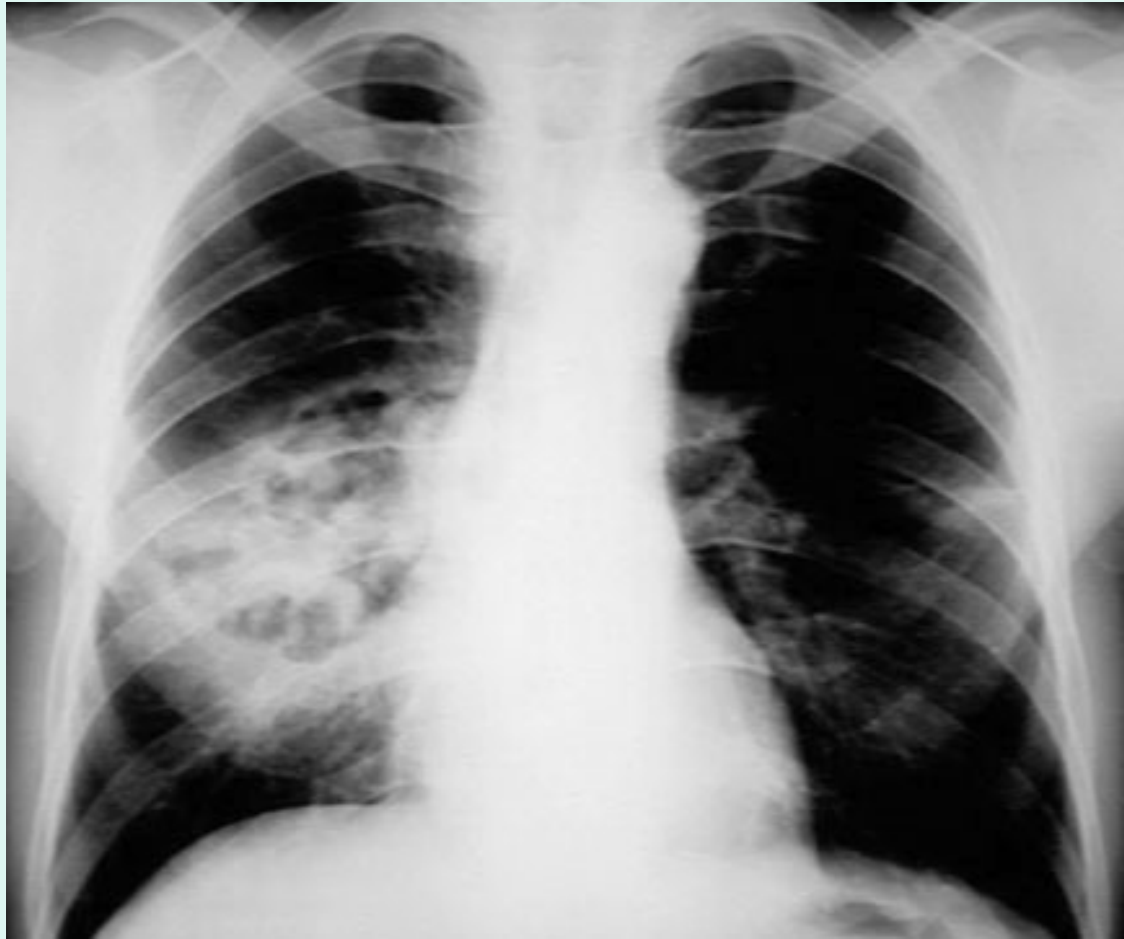RENATO CREPALDI



ATELETTASIA OSTRUTTIVA MASSIVA



POLMONITE LOBARE



ASCESSO POLMONARE

FOSFATASI ALCALINA 380 mU/ml

FOSFATASI ALCALINA

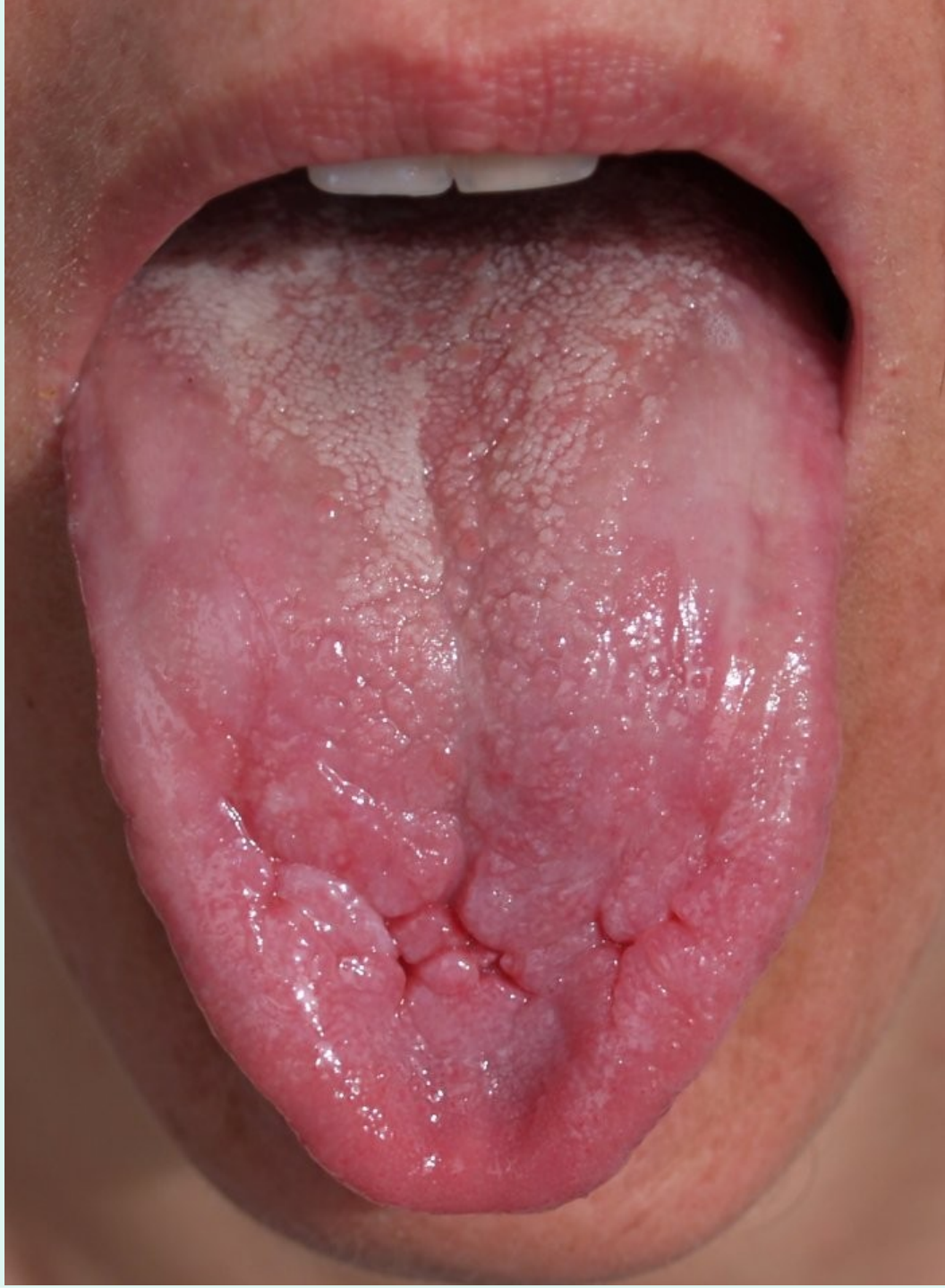E' un enzima dosabile nel sangue,
prodotto dall'intestino, dal fegato, da ossa e placenta;
si trova nelle vie biliari.

Il suo dosaggio viene eseguito per stabilire, in modo particolare,
eventuali malattie delle ossa.

sono considerati valori normali 90-250 mU/ml negli adulti
e 100-700 mU/ml nei bambini

Valori superiori a quelli ritenuti normali possono essere determinati
da **artrite deformante**, da **carcinoma biliare**,
da **epatite**, da **malattia di Paget**, da **metastasi epatiche e ossee**,
da **mieloma**, da **mononucleosi**,
da **osteomielite**,

da **rachitismo**, da **sarcoidosi**, da **fratture ossee**, da **insufficienza renale**,
da **sarcoma osteogenico**, da **diete ricche di proteine**



DEFICIT DI YIN DI POLMONE
DEFICIT DI YIN DI RENE
DEFICIT DI QI E SANGUE
UMIDITA' CALORE AL TE INFERIORE

LA DIAGNOSI IN MEDICINA OCCIDENTALE COME
NELLA MEDICINA TRADIZIONALE CINESE AVVIENE
ATTRAVERSO DEI SEGNI

IL SEGNO E' UNA REALTA' IL CUI SENSO E' UN'ALTRA
REALTA'

Generalità

L'ideogramma cinese che indica la lingua è l'ideogramma *se*

Rappresenta una campana con un battacchio di legno che si muove avanti e indietro

Il suo significato è quello di “comunicare con”

Generalità

**La lingua attraverso il linguaggio
comunica con l'ambiente esterno
Mette in comunicazione “l'interno” e
“l'esterno” della persona**

**Come strumento diagnostico la lingua è
segno del fluire dell'energia negli organi
yin e nei visceri yang**

Generalità

“quando le malattie si producono nel *li* (interno)
esse sono percepibili al *biao* (interno)

**L'esame clinico della lingua è una
tappa fondamentale
dell'iter diagnostico
della Medicina Tradizionale Cinese
pari se non superiore all'esame dei polsi**

Può essere il segno di riferimento “nei casi più urgenti e controversi, quando non ci si può basare su altri sintomi chiari” (*Ling zheng yan she fao* o Metodo dell'esame clinico della lingua)

Cenni storici

**Il primo medico che applicò
la diagnosi della lingua fu Bian Que.
Egli praticò durante il periodo degli Stati
Combattenti (471-221. A.C)**

**Bian Que è stato uno dei primi medici a battersi per
una medicina non basata sulle tecniche sciamaniche
ma su un metodo di diagnosi basato in termini
oggettivi e comprensivi
sull'uso della lingua e del polso**

Cenni storici

Il primo testo dedicato esclusivamente alla diagnosi della lingua è datato 1341 durante la dinastia Yuan (mongola). L'autore è Du Qing-Bo

AO SHI SHANG HAN JIN JING LU

contiene 12 tavole a colori con la descrizione del corpo e della patina linguaeale

Fisiologia

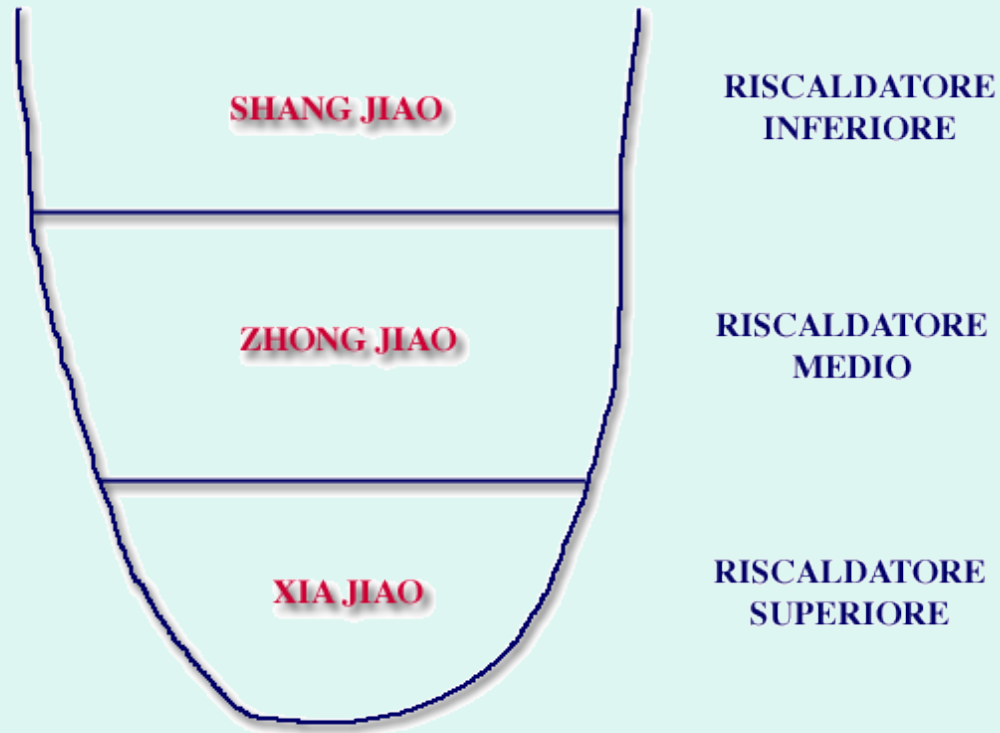
Relazione tra lingua e organi interni

La relazione si attua attraverso il sistema dei meridiani *jing luo* e dei collaterali *jing jin*

shao yin		ramo interno del meridiano di Ht(radice) distinto di HT(radice) meridiano principale di KI(radice)
tai yin		meridiano principale di SP(radice)
jue yin		meridiano principale di LR(radice)
tai yang		tendino muscolare di BL
shao yang		tendino muscolare di TE(radice)
yang ming		rapporto privilegiato e diretto

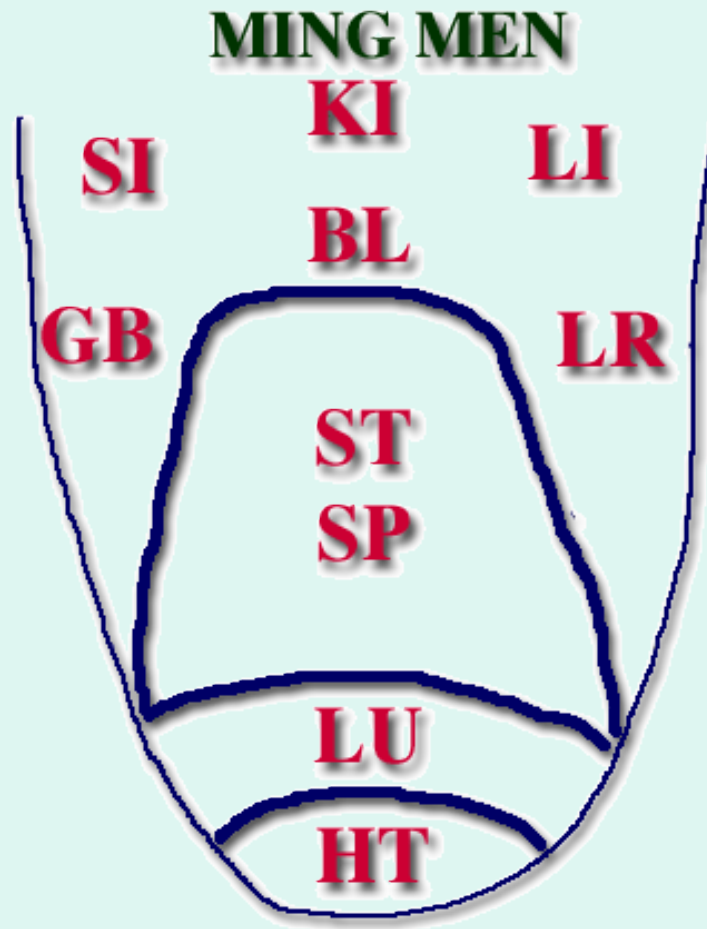
Topografia

secondo i Riscaldatori



Topografia

secondo gli organi e visceri



Semeiologia

SHEN

COLORE

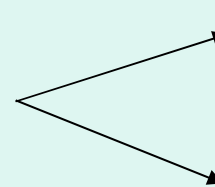
FORMA

MOBILITA'

PATINA

NATURA

COLORE



SHEN

Quando la lingua ha "spirito", si presenta fresca, vitale, ben umidificata e nutrita, rosea e giovane.

COLORE

LINGUA PALLIDA

LINGUA ROSSA

LINGUA VIOLACEA

LINGUA PALLIDA

Carente afflusso di sangue e calore

·DEFICIT DI SANGUE PIU' COMUNE NELLA DONNA, LA LINGUA E' ANCHE SOTTILE

·DEFICIT DI YANG QI PIU' COMUNE NEGLI UOMINI, LA LINGUA E' SPESSO GONFIA, UMIDA CON PATINA BIANCASTRA

·DEFICIT DI QI DOVUTO AD UN DIFETTO DEL RISCALDATORE MEDIO (Milza e Stomaco)

LINGUA ROSSA

Disarmonia correlata alla presenza di calore

"quando il calore è prospero, questi
espande *qi* e sangue e la lingua diventa
rossa."

- Malattie esterne da penetrazione del calore (*wen re*)
- Malattie interne
 - Sindromi da eccesso (UMIDITA' CALORE
CON PATINA SPESSA E GIALLASTRA)
 - Sindromi da deficit (DEFICIT DI YIN CON
CALORE VUOTO PATINA ASSENTE)

LINGUA ROSSA

NOTA BENE

**•IL GRADO DI ROSSORE LINGUEALE E'
CORRELATO ALLA QUANTITA' DI CALORE
PRESENTE**

**•IL CALORE PUO' ESAURIRE I LIQUIDI E
SECCARE IL CORPO E LA PATINA**

**•LE AREE GEOGRAFICHE SONO IMPORTANTI
NELLA DIAGNOSI**

•LA PUNTA ROSSA ESPRIME PRESENZA DI FUOCO
AL CUORE

•UN ROSSORE AI MARGINI LINGUEALI ESPRIME
PRESENZA DI CALORE E FUOCO AL FEGATO

•UN ROSSORE LOCALIZZATO AL CENTRO
EVIDENZI UN CALORE ALLO STOMACO

•IL ROSSORE PUO', ANCHE SE RARAMENTE
INDICARE, DEFICIT DELLO YIN DI RENE

LINGUA VIOLACEA

IL SANGUE NON FLUISCE ED E' IN STASI

- SE LA STASI SI ASSOCIA A PALLORE IL COLORE DELLA LINGUA E' BLUASTRO
- SE LA STASI SI ASSOCIA A ROSSORE LIEVE, LA LINGUA APPARE VIOLACEA
- SE SI E' IN PRESENZA DI FORTE ROSSORE LA LINGUA APPARIRA' ROSSO SCURA

NELLA VALUTAZIONE DELLA STASI DI SANGUE E' ASSOLUTAMENTE NECESSARIA L'OSSERVAZIONE DELLE VENULE SOTTOLINGUEALI.

FORMA DELLA LINGUA

- SOFFICE, NON FLACCIDA,
- NE' GONFIA, NE' SOTTILE
- MOBILE SENZA TREMORI
- NON PRESENTA RILIEVI,
ULCERAZIONI, FISSURAZIONI

Lingua grossa o gonfia (abbondanza di umidità)

Lingua magra o sottile (generalmente legata ad un deficit)

Lingua improntata (deficit del *qi* di milza)

Lingua fissurata (deficit dello *yin*)

Pustole ed ulcere lingueali (calore tossico, deficit dello *yin*)

Emorragie della lingua (calore, fuoco in HT, ST, LR)

Ascessi lingueali (fuoco tossico HT, SP)

Lingua lunga (Fuoco di cuore o *tan* calore HT)

Lingua Ruotata (in alto calore HT, in basso deficit di *qi* di HT)

Alterazione delle papille (di qualsiasi colore, calore in eccesso. Scure anche stasi)

Venule sottolingueali (congeste e scure, Stasi di sangue)

FORMA DELLA LINGUA

Lingua gonfia

CON COLORE PALLIDO, SOFFICE – DEFICIT DI YANG DI MILZA E RENE

CON COLORE ROSEO – DEFICIT DI MILZA

CON COLORE ROSSO – UMIDITA' CALORE

CON COLORE ROSSO SCURO – ECCESSO DI CALORE

CON COLORE VIOLACEO – STASI, RITENZIONE UMIDITA' CALORE

GONFIA E ROSSA AI BORDI – FUOCO E CALORE AL FEGATO

GONFIA E IMPRONTATA AI LATI – DEFICIT DI QI DI MILZA

A "MARTELLO" – DEFICIT DI MILZA E STOMACO

FORMA DELLA LINGUA

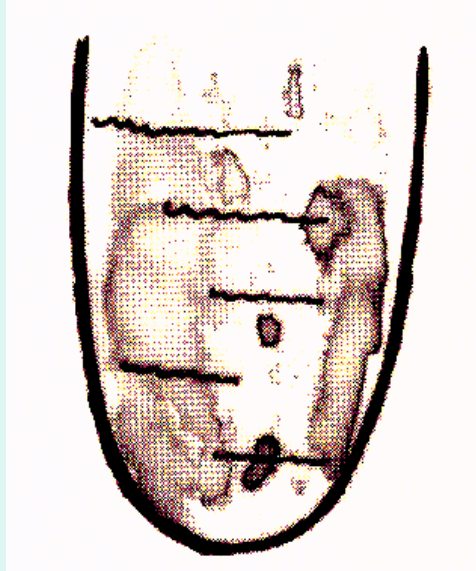
Lingua fissurata

SOLCHI, E FISSURAZIONI SULLA SUPERFICIE DEL CORPO LINGUEALE, VARIABILI PER NUMERO, PROFONDITA' E DISTRIBUZIONE

- LA LINGUA FISSURATA ESPRIME IN GENERALE UN DEFICIT DELLO YIN
- LA PROFONDITA' E IL NUMERO DELLE FISSURAZIONI DEPONE PER LA SEVERITA" DEL DEFICIT
- LA DIREZIONE E LA DISTRIBUZIONE INDICANO HANNO SIGNIFICATO DIAGNOSTICO

Lingua fissurata

Fissurazioni orrizontali

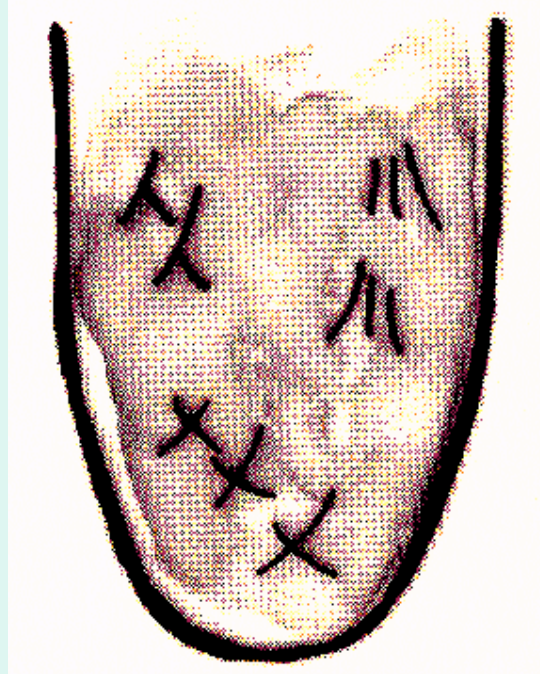


DEFICIT DI YIN

- Se il colore è rosso deficit di yin di rene
- Se il colore è roseo deficit di yin di ST e LU

Lingua fissurata

Fissurazioni irregolari

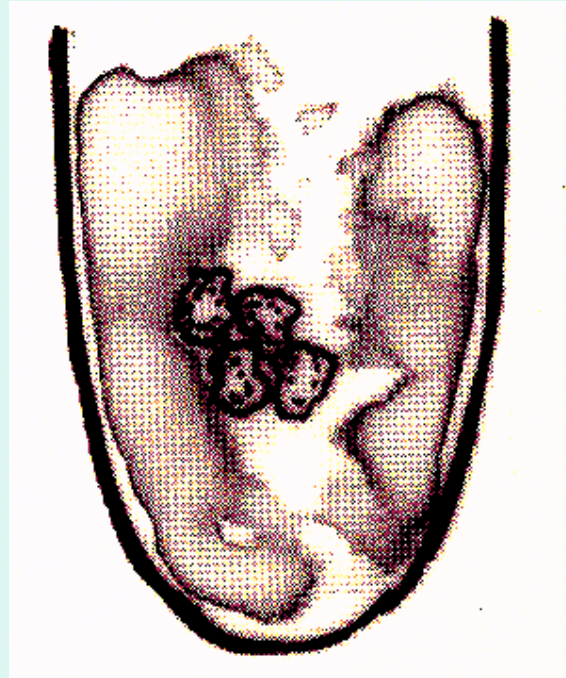


DEFICIT DI YIN DI ST

COLORE NORMALE

Lingua fissurata

Fissurazioni a "banchi di ghiaccio"



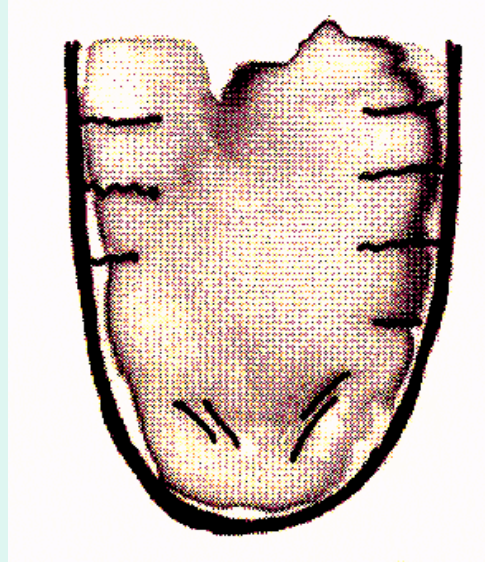
DEFICIT DI YIN

DOVUTO ALL'ETA' AVANZATA

- IL COLORE NORMALE INDICA CHE LE FESSURAZIONI NON HANNO SIGNIFICATO CLINICO
- IL CORPO LINGUEALE ROSSO E PRIVO DI PATINA INDICA UNO STATO AVANZATO DI DEFICIT DI YIN CON CALORE VUOTO

Lingua fissurata

Fissurazioni trasversali ai lati

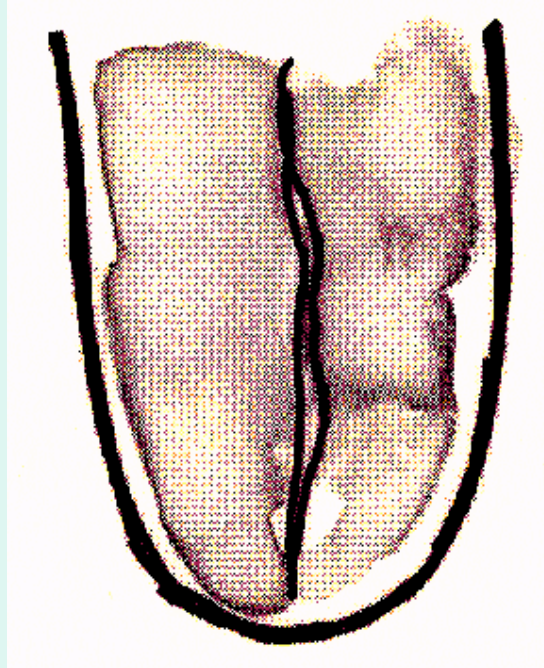


DEFICIT DI QI DI SP O DEFICIT DI YIN DI SP

- CON PATINA UMIDA DEFICIT DI QI DI SP
- CON LINGUA SECCA O BORDI SECCHI DEFICIT DI YIN DI SP

Lingua fissurata

Fissurazione verticale al centro

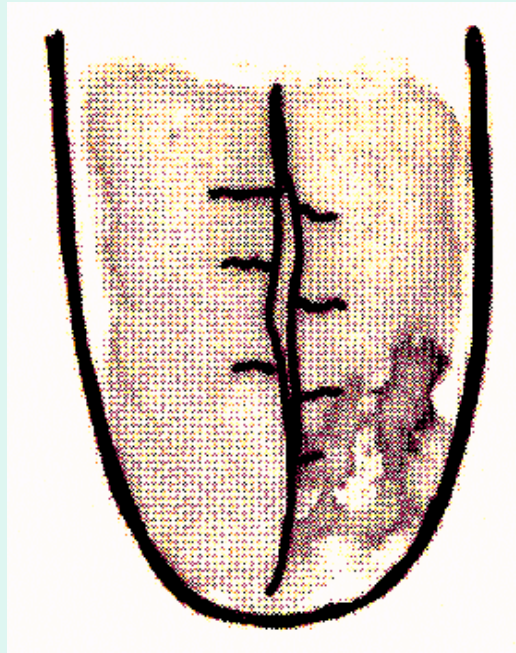


DEFICIT DI QI DI ST O DEFICIT DI YIN DI ST

- CON COLORE E PATINA NORMALE DEFICIT DI QI DI ST
- CON COLORE NORMALE E SENZA PATINA DEFICIT DI YIN DI ST
- CON PATINA VISCOSA, GIALLA, SECCA NELLA FESSURAZIONE TAN FUOCO IN ST

Lingua fissurata

Fissurazione centrale profonda con altre piccole fissurazioni



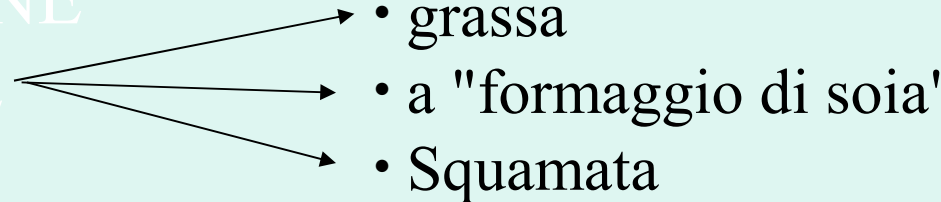
CALORE DA DEFICIT DI YIN DI RENE CON SECCHENZA
IL COLORE E' ROSSO SCURO, PRIVO DI PATINA

PATINA LINGUEALE

ESPRESSIONE DELLA VAPORIZZAZIONE
DEI LIQUIDI ORGANICI
AD OPERA DEL QI DI ST
E SECONDARIAMENTE DI KI

FISIOLOGICAMENTE SI PRESENTA
SOTTILE
ADERENTE ALLA SUPERFICIE
NON ASPORTABILE
LEGGERMENTE UMIDA
FINEMENTE BIANCA E TRASPARENTE

Natura della patina lingueale

- RADICE
 - DISTRIBUZIONE
 - SPESSORE
 - UMIDIFICAZIONE
 - COSTITUZIONE
 - COLORE
- 
- grassa
 - a "formaggio di soia"
 - Squamata

Patina bianca

MALATTIE ESTERNE

dovute al freddo (tai yang o shao yang all'emicorpo lingueale destro)) o al calore nocivo (*wei bing*)

MALATTIE INTERNE

Da deficit

- Deficit dello yang - patina spessa, grassa e umida
- Deficit del sangue - patina bianca e asciutta per carenza di liquidi

Da eccesso

- Ritenzione di umidità freddo - patina spessa, grassa e umida
- Presenza di calore interno - patina bianca e asciutta

Patina gialla o giallastra

ESPRESSIONE DI CALORE

ASSOCIAZIONI

- CON ZONE DI GIALLO “BRUCIATO” - CALORE TOSSICO *DU*
- PATINA SPESSA E GRASSA - UMIDITA' CALORE
- PATINA SECCA - LESIONE DEI LIQUIDI ORGANICI
- ADDENSAMENTO AI BORDI - UMIDITA' CALORE AL FEGATO

Patina grigia

PATOLOGIE CRONICHE DI LUNGA DURATA

- SE GRIGIA E SECCA - LESIONE DEI LIQUIDI DA CALORE INTERNO
- SE GRIGIO UMIDA - PERMANERE DEL FREDDO ED UMIDITA' INTERNO

Patina nera

- SE E' SECCA - ECCESSO DI CALORE CHE HA LESO I LIQUIDI ORGANICI
- SE E' UMIDA - STAO DI GRAVE DEFICIT DELLO YANG CON FREDDO INTERNO