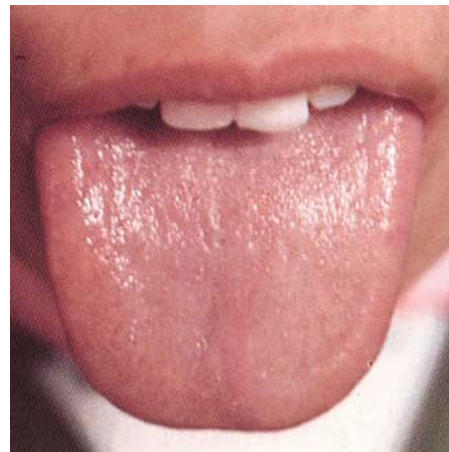

Punti di forza della diagnosi attraverso l'esame della lingua

- La lingua al 98% riproduce lo stato del disequilibrio Yin/ Yang, Caldo/ Freddo.
- L'evoluzione della malattia può essere continuamente monitorata:
 - Il corpo di colore viola che dovrebbe diventare meno viola.
 - Una lingua senza patina si prevede debba sviluppare una patina.
 - Lo spessore della patina dovrebbe diventare più sottile

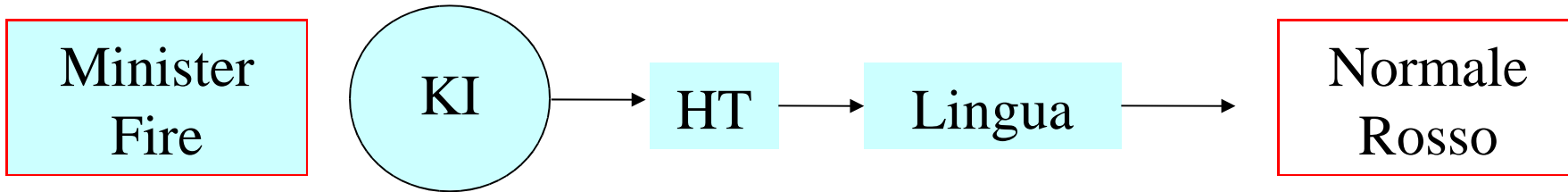
Lingua Normale

- Colore del corpo → Rosa - pallido
- Forma del corpo → Non sottile, non gonfia
Non rigida, non afflosciata
Senza fissurazioni
- Patina → sottile - bianca
- Umidità → leggermente umida
- Shen → “con Shen fresco e brillante

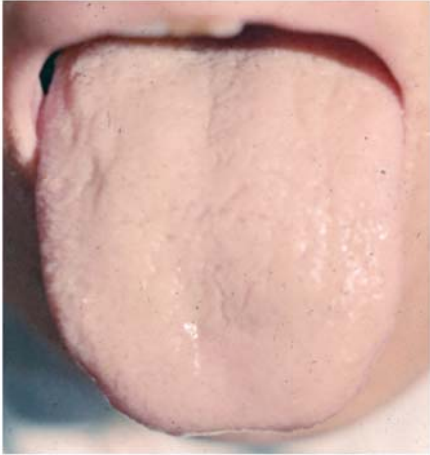

Lingua Normale

- ST-Fluidi → Lingua Pallida
 - Ht- Sangue → Lingua Rossa
- } Rosa -Pallida
(Normale)



LINGUA PALLIDA

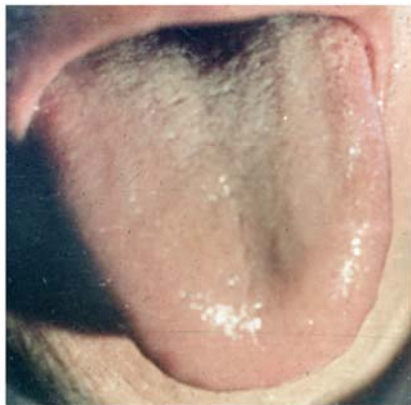
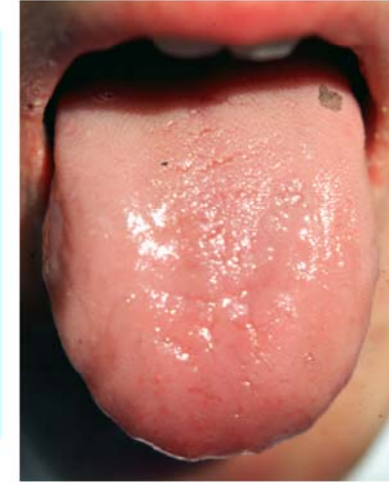

Deficit Sangue

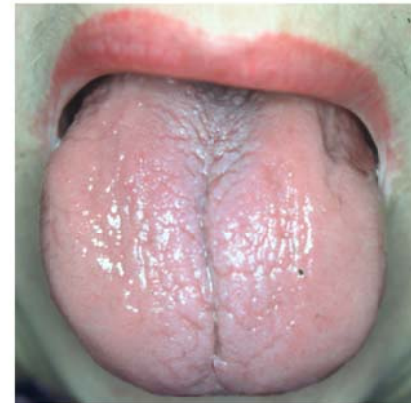
- Leggermente secco
- Leggermente sottile
- Donne

Deficit Yang

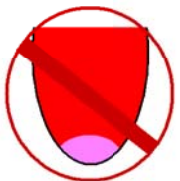- Leggermente umido
- Leggermente gonfio
- Uomini e donne



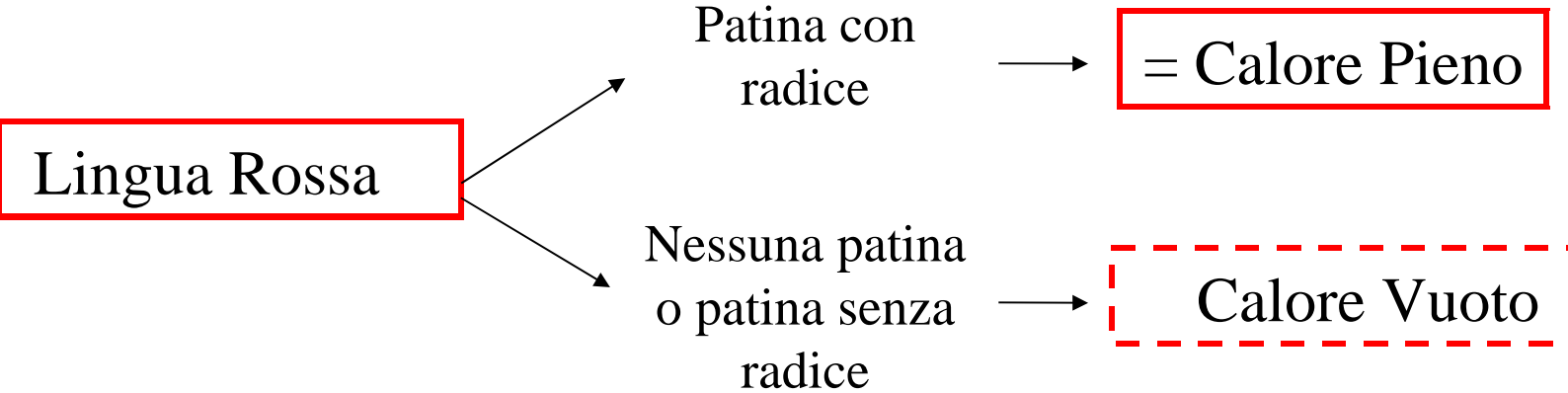
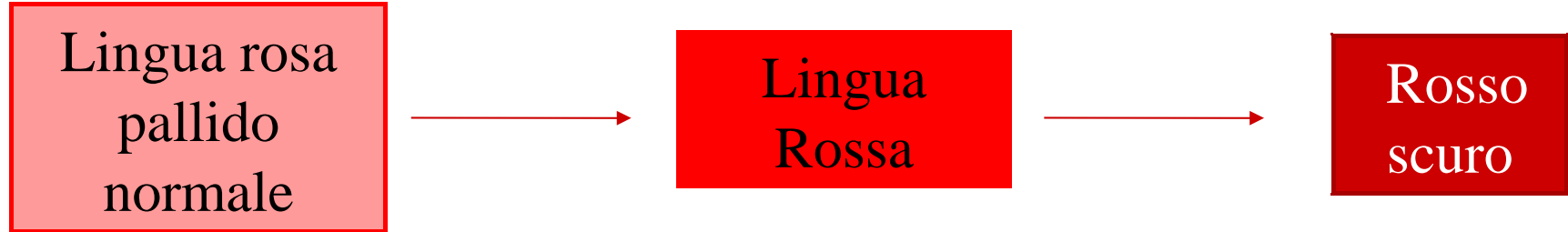Spesso pallida ai
bordi nel deficit
di sangue di LR
(Pallore = 32%)



A volte
arancio nel
deficit
severo di
sangue di LR



La Lingua non è mai
pallida alla punta



Patina Normale	Molto sottile	Senza radice	Parzialmente senza patina	Senza patina
Calore Pieno	Calore Vuoto			

LINGUA VIOLA

DEFICIT DI YANG
FREDDO (anche Pallida)

CALORE (lingua rossa)

Il Freddo congela il Sangue

Calore condensa il Sangue

STASI DI SANGUE

VIOLA - BLU

VIOLA-ROSSO

Vene Sublingueali

- **Vene viola blu scuro**: Stasi di Sangue nel Cuore e / o Polmoni, in alcuni casi, è possibile che siano segno di indurimento delle arterie cerebrali.
- **Vene scure distese e deformate**: Indurimento delle arterie, la pressione arteriosa alta. Se le vene sembrano un un bastone e molto simile a lombrichi, la malattia è grave
- **Noduli scuri sulle vene**: piccoli noduli come il riso o chicchi di frumento indicano l'indurimento delle arterie o malattie cardiache
- **Vene scure e secche**: Deficit di Yin severo con calore vuoto
- **Vene scure gonfie-umide**: Deficit di Polmone, Rene e Milza con accumulo di liquidi

Vene distese = Deficit di Qi

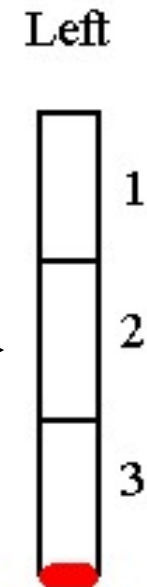
Vene distese scure = Stasi di Sangue

Vene molto sottili = Deficit di Yin

Inconvenienti della diagnosi attraverso la lingua

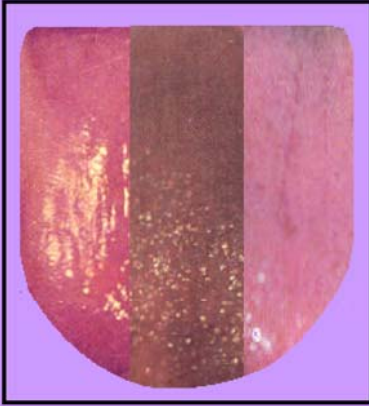
- La lingua non sempre riflette tutti gli aspetti di una condizione ad esempio in Deficit di Sangue di Fegato e Stasi di Qi di fegato, la lingua riflette il primo quadro ma non il secondo.
- Vi è una mancanza di dettagli cioè una patina gialla alla radice mostra calore umidità nel Riscaldatore inferiore, ma non chiarisce la posizione esatta. La diagnosi attraverso il polso può chiarire l'esatta ubicazione del Calore-umidità
 - Calore umidità nella vescica presenta con un polso XIAN nella posizione del piede a sinistra.

- Un quadro di Umidità Calore negli intestini si presenta con un polso XIAN nella posizione CHI di destra e di sinistra.
- Umidità Calore all'Utero si presenta con un polso XIAN nella posizione dell'Utero



ANALISI SISTEMATICA

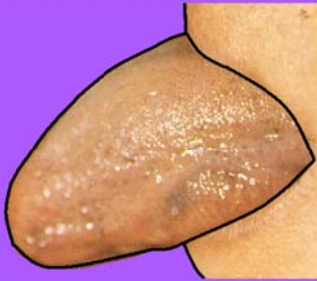1.



COLORE
DEL CORPO:

- Normale
- Pallido
- Rosso
- Viola

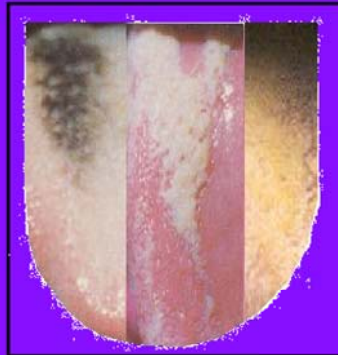2.



FORMA DEL
CORPO:

- Deficit
- Eccesso

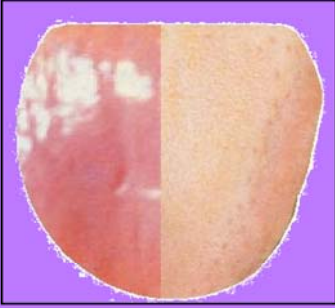
3.



•PATINA

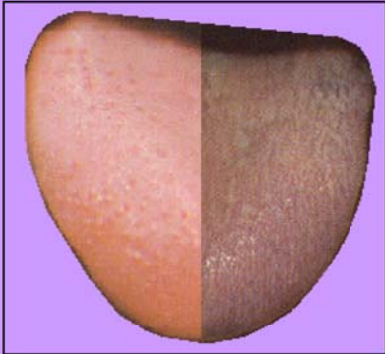
- Fu (Stomaco)
- Caldo/Freddo
- Deficit/Eccesso

4.



UMIDITA'

5.



SHEN DELLA
LINGUA

➤ “Dull” – senza shen.

➤ “Brilliant” – con shen.

Lo Shen si manifesta nella lingua, Complexion,
occhi.

Colore del corpo = Zang

Patina = Fu

Aspetti della diagnosi della Lingua

Aspetto	Fattori Specifici	Significato clinico	Otto Principi
Shen della Lingua		Prognosi buona o cattiva	
Corpo della Lingua	Colore	Yin Organi, Sangue Qi Nutritivo	Caldo/Freddo Yin/Yang
	Forma	Yin Organi, Sangue, Qi	Deficit/Eccesso
Patina della Lingua	Colore	Caldo/Freddo	Caldo/Freddo
	Senza Patina	Presenza di fattori patogeni forti o debolezza del Qi	Deficit/Eccesso

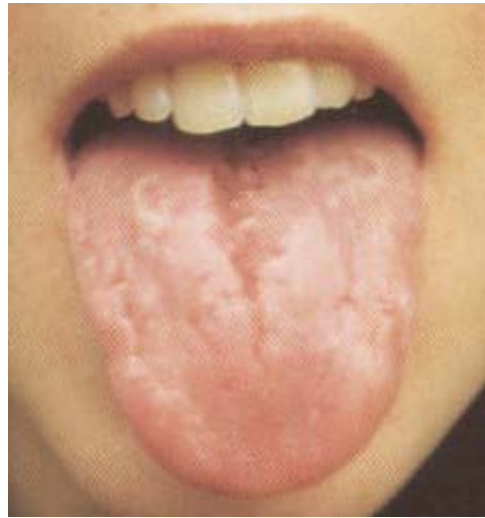
Aspetto	Fattori Specifici	Significato Clinico	Otto principi
Patina della Lingua (continua)	Distribuzione	Condizioni Esterne: progressione dei fattori patogeni Condizioni Interne: localizzazione dei fattori patogeni	Interno/Esterno
	Radice	Stato del Qi, particolarmente Qi di Stomaco e Rene	Deficit/Eccesso
Umidità		Condizione dei fluidi corporei	Caldo/Freddo Yin/Yang

Forma del Corpo della Lingua

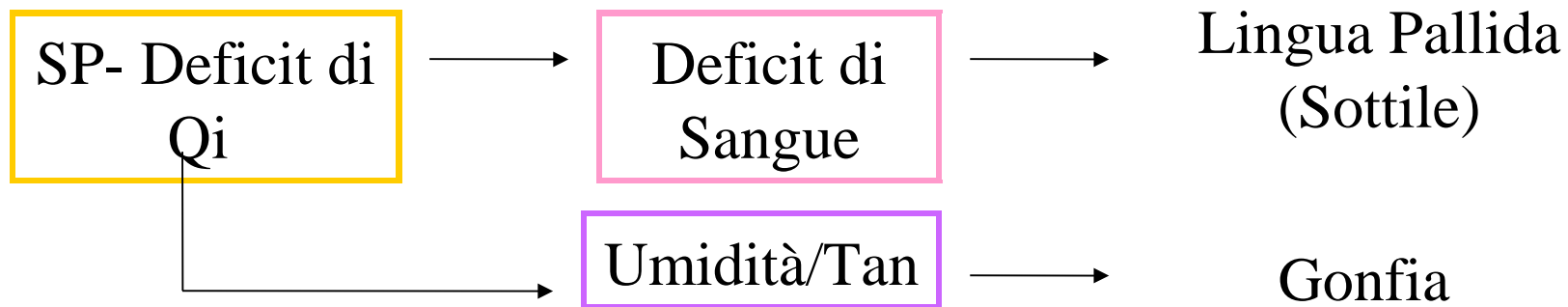Lingua
Sottile

Pallida = Deficit di
Sangue

Rossa / con scarsa Patina = Deficit di Yin

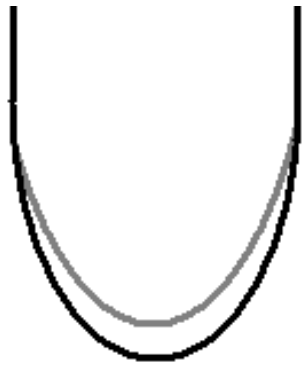


Zone parzialmente
prive di patina

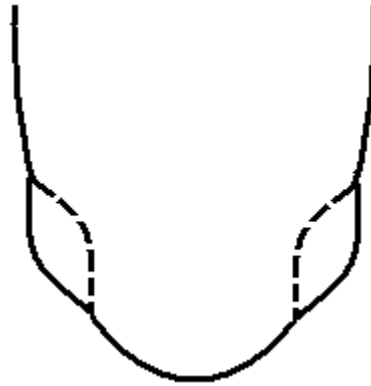


Sebbene 1.9% abbiano una lingua sottile questo non vuol dire che il Deficit di Sangue sia poco comune. Spesso è nascosto dal fatto che vi sia una lingua gonfia

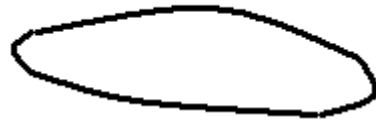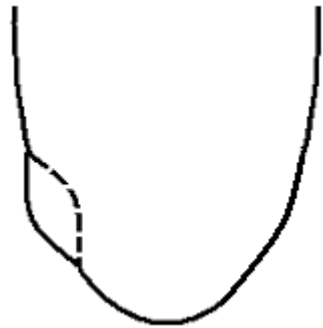
Gonfiori parziali della Lingua



= Tan in
LU



Tan in LU/
Seno




LU Collassato

Quando la lingua intera è gonfia indica Umidità e
Tan, in modo particolare Tan


PAZIENTE ANZIANO

MOVIMENTI
DEVIATI




VENTO
INTERNO

ROSSA SENZA
PATINA



SEVERO
DEFICIT DI YIN
CON CALORE
VUOTO

GONFIA CON
PATINA GIALLA
GRASSA



TAN
CALORE

VIOLA



STASI DI SANGUE




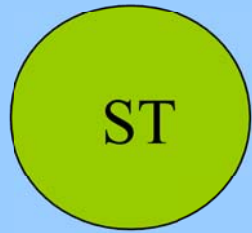
Wind
Stroke

NELL'ANZIANO, NEL DUBBIO
TONIFICARE IL SANGUE E RISOLVERE
TAN E STASI DI SANGUE

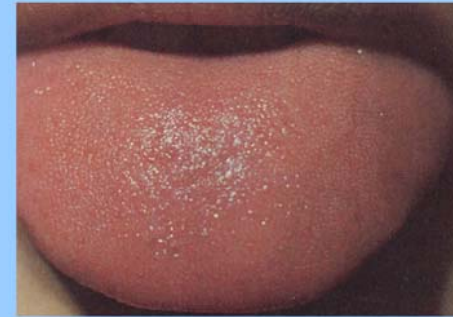(Tan e Stasi di Sangue sono fattori patogeni comuni nell'anziano)

Patina della Lingua

Normale



Sottile-
bianco
patina
linguaeale



- 1) Patina presente o no
- 2) Con o senza radice
- 3) Thickness
- 4) Colore
- 5) Consistenza (es. grassa)
- 6) Distribuzione